

Cone beam computed tomography dalam penatalaksanaan gigi supernumerari dan odontoma

Andriani Octavia, Eva Fauziah

Departemen Ilmu Kedokteran Gigi Anak, Fakultas Kedokteran Gigi, Universitas Indonesia

ABSTRAK

Pendahuluan: Gigi supernumerari (hiperdontia) adalah sejumlah gigi berlebih yang dapat terjadi pada gigi sulung maupun permanen. Odontoma merupakan anomali jumlah gigi yang memiliki dua tipe yaitu *complex* dan *compound*. *Compound odontoma* memiliki kesamaan anatomi dengan bentuk gigi normal, bersifat asimtomatik namun berhubungan dengan gangguan erupsi gigi. Pemeriksaan radiografis yang umum digunakan meliputi panoramik, periapikal dan oklusal. Pemeriksaan tersebut memiliki keterbatasan yaitu bidang proyeksi hanya dua dimensi. Teknologi 3D menggunakan *cone-beam computed tomography* (CBCT) memberikan hasil yang lebih detil serta mencegah superimposisi sehingga didapatkan diagnosis dan rencana perawatan akurat.

Kasus: Pasien perempuan usia 14 tahun datang ke klinik IKGA RSKGM FKG UI untuk konsultasi ortodontik. Pada pemeriksaan klinis dan radiografis

panoramik, terdapat gigi supernumerari. CBCT digunakan agar didapatkan gambaran lebih detil serta penegakan diagnosis massa radiopak di regio 18 berupa *compound odontoma*.

Penatalaksanaan Kasus: Gigi supernumerari regio 16 dilakukan ekstraksi. *Compound odontoma* regio 18 dilakukan observasi.

Pembahasan: Hasil 3D dari CBCT menyediakan informasi dari tiga bidang sehingga evaluasi menjadi lebih detil dan komplikasi perawatan dapat dicegah dibandingkan bila hanya menggunakan radiograf konvensional. Ekstraksi gigi supernumerari dilakukan secara lokal. *Compound odontoma* diobservasi berkala karena pengambilan pada usia ini dapat menyebabkan komplikasi.

Kesimpulan: CBCT dapat digunakan di bidang kedokteran gigi anak untuk kasus khusus seperti menentukan posisi serta morfologi gigi supernumerari dan *compound odontoma*.

Kata kunci: gigi supernumerari, odontoma, *Cone Beam Computed Tomography* (CBCT)

PENDAHULUAN

Gigi supernumerari atau hiperdontia adalah adanya sejumlah gigi berlebih yang dapat terjadi pada gigi sulung maupun permanen. 90 – 98% gigi supernumerari terdapat di maksila, dengan gigi permanen lebih sering terkena dibandingkan gigi sulung. Etiologi gigi supernumerari belum diketahui secara pasti. Terdapat beberapa teori postulat mengenai etiologinya, meliputi atavisme (kemunduran evolusi), dikotomi benih gigi, hiperaktivitas lamina dental serta faktor genetik dan lingkungan. Gigi supernumerari umumnya diketahui saat pemeriksaan rutin baik secara klinis maupun radiografis atau saat terjadi penundaan atau kegagalan erupsi gigi. Keadaan ini umumnya asimtomatik namun dapat menimbulkan komplikasi seperti gagalnya erupsi gigi, pergerakan gigi, resorpsi akar dan gigi berdekatan yang berjejal, bahkan dapat terjadi pembentukan kista. Untuk mencegah kelainan tersebut diperlukan

pengambilan gigi supernumerari.¹⁻³shape, and three-dimensional (3D

Odontoma merupakan anomali jumlah gigi yang memiliki dua tipe yaitu *complex* dan *compound*. *Compound odontoma* memiliki kesamaan anatomi dengan bentuk gigi normal, terdiri dari kumpulan struktur seperti gigi yang berukuran kecil, bersifat asimtomatik namun berhubungan dengan gangguan erupsi gigi. Secara radiograf, *compound odontoma* terdiri dari struktur terkalsifikasi menyerupai gigi, biasanya dikelilingi oleh area radiolusen sempit yang berhubungan dengan gigi yang tidak erupsi.^{4,5}

Radiograf periapikal dan oklusal merupakan teknik radiografi intraoral yang telah lama digunakan untuk keperluan diagnosis dan memberikan gambaran yang sangat baik dalam memperlihatkan struktur interna gigi, jaringan pendukung serta kondisi tulang. Kekurangan utama adalah adanya superimposisi yang dapat memburamkan objek, sehingga menyebabkan

Correspondence:

Andriani Octavia
Departemen Ilmu Kedokteran
Gigi Anak, Fakultas
Kedokteran Gigi, Universitas
Indonesia

hilangnya informasi spasial dalam tiga dimensi. Hubungan antara gigi dengan struktur anatomis sekitar tidak dapat dinilai dengan akurat sehingga membatasi diagnosis. Saat ini telah berkembang teknologi untuk mendapatkan gambaran tiga dimensi (3D) dari struktur oral dan maksilofasial menggunakan *cone-beam computed tomography* (CBCT). Gambaran 3D ini menyediakan detail lebih baik mengenai struktur anatomis, kondisi patologis, anomali perkembangan serta injuri trauma.^{6,7,8}

CBCT berdasarkan pada sinar-X berbentuk kerucut yang berpusat pada detektor 2D, sinar akan melakukan satu putaran di sekitar objek menghasilkan kumpulan gambar 2D. Kumpulan gambar 2D tersebut kemudian direkonstruksi menjadi data 3D yang kemudian direkonstruksi dalam orientasi orthogonal untuk memungkinkan penglihatan gambar pada bidang aksial, sagital dan koronal.^{6,7,9} Kelebihan teknologi CBCT 3D meliputi hasil yang lebih detail dan akurat dalam menampilkan struktur jaringan tulang karena resolusi dan kontras yang tinggi, mencegah terjadinya superimposisi, mampu memberikan data dalam merencanakan operasi sebelum perawatan implan secara efektif. Aplikasi klinis CBCT di bidang kedokteran gigi kian meningkat, yang paling banyak adalah di bidang bedah mulut, fraktur tulang rahang, anomali atau neoplasma kraniofasial, implant dan bedah endodontik. Selain itu CBCT dapat digunakan di bidang kedokteran gigi anak untuk kasus khusus seperti dalam menentukan posisi gigi supernumerari dan odontoma.^{2,7,10}

Gambaran CBCT dapat digunakan untuk menentukan letak gigi supernumerari secara detail sehingga didapatkan diagnosis serta rencana perawatan yang akurat dan intervensi bedah yang tidak invasif.⁷ Pada makalah ini akan dibahas laporan kasus mengenai penggunaan CBCT untuk diagnosis dan penatalaksanaan gigi supernumerari pada pasien usia 14 tahun.

KASUS

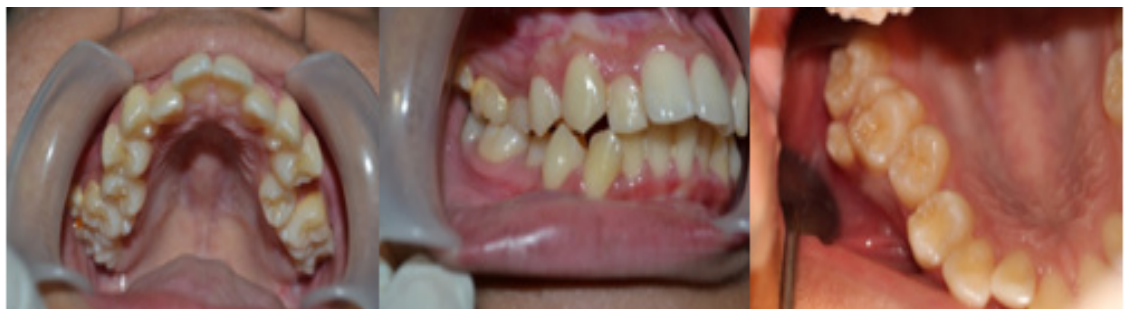Pasien perempuan usia 14 tahun 6 bulan datang ke klinik IKGA RSKGM FKG UI diantar oleh ibunya

untuk konsultasi ortodontik. Keadaan umum pasien normal, dapat berkomunikasi dengan baik dan dalam keadaan sehat. Riwayat kehamilan ibu normal, pasien lahir cukup bulan, konsumsi ASI sampai usia 2 tahun. Riwayat medik pasien tidak ada alergi, tidak pernah sakit berat atau dirawat di rumah sakit. Pasien tidak memiliki kebiasaan buruk. Kebiasaan menyikat gigi dimulai sejak usia 1 tahun dengan waktu menyikat gigi pagi sebelum sarapan dan malam sebelum tidur. Perawatan terakhir yang diterima oleh pasien adalah pembersihan karang gigi kurang lebih 3 bulan yang lalu. Sikap anak selama pemeriksaan subyektif sangat kooperatif.

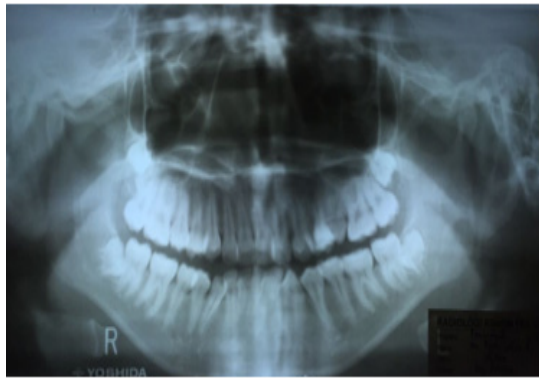
Pemeriksaan ekstra oral tidak ada asimetri wajah, pemeriksaan kelenjar getah bening kanan dan kiri teraba, lunak dan tidak sakit. Pemeriksaan intra oral terdapat hiperemi gingiva regio 16, 26, 31, 32, 41, 42; torus palatinus berbentuk oval ukuran 7 x 2 cm; frenulum labialis atas, labialis bawah dan lingualis rendah; serta terdapat gigi supernumerari (paramolar) di regio 16. Hubungan molar satu permanen kelas I kanan dan kiri, susunan gigi berjejal di anterior atas dan bawah, terdapat gigitan silang di regio 25 dan 35. Status kebersihan mulut pasien saat datang adalah sedang (plak indeks 1,5). Pemeriksaan status gigi geligi didapatkan malposisi pada gigi 15, 22, 25, 31, 32, 33, 41, 42, 43; karies email di gigi 14; pit dan fisur yang dalam pada gigi 36, 46; serta gigi supernumerari di regio 16 (Gambar 1).

Berdasarkan hasil radiograf panoramik, gigi supernumerari di regio 16 tidak terlihat jelas dan tumpang tindih dengan gigi yang berdekatan (Gambar 2). Selain itu terlihat massa radiopak di regio 18 tepatnya di area oklusal mesial gigi 18. Pasien dirujuk untuk melakukan pemeriksaan radiograf dengan CBCT agar didapatkan gambaran yang lebih detail mengenai gigi supernumerari tersebut dan massa radiopak di regio 18 (Gambar 3). terlihat dua massa hiperdensitas di sekitar gigi 17

Berdasarkan interpretasi CBCT, terlihat massa hiperdensitas berbentuk menyerupai gigi dan berbatas folikel benih gigi. Terlihat hiperdensitas menyerupai email, dentin dan kamar pulpa. Massa tersebut dikelilingi oleh kapsul hipodensitas dibatasi



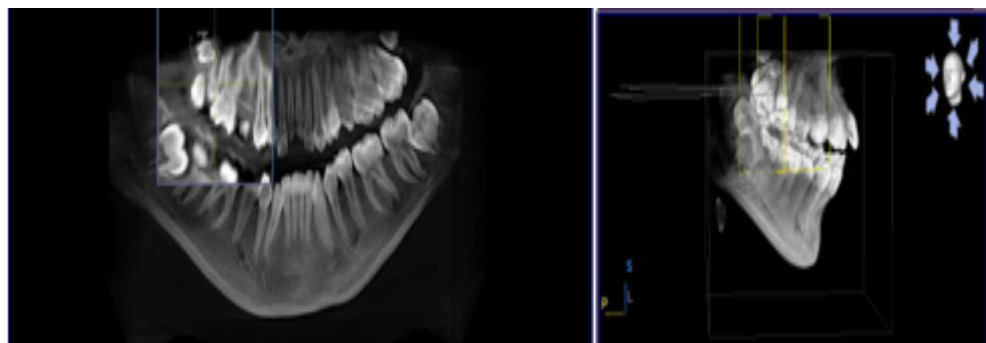
Gambar 1. Foto intraoral



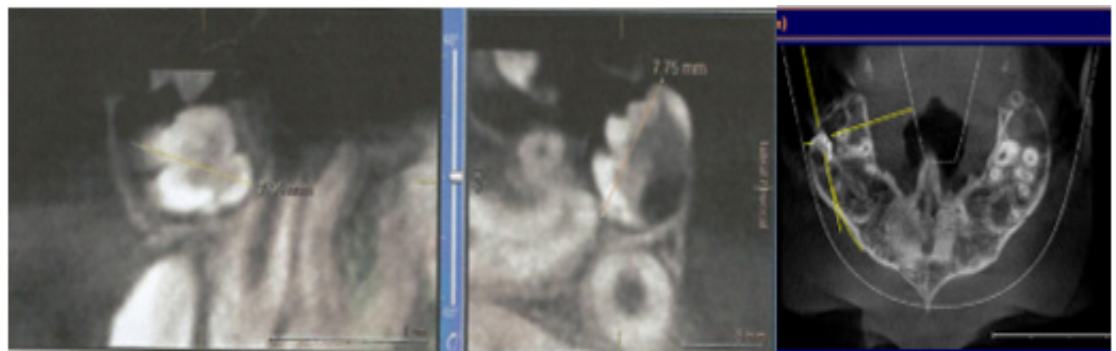Gambar 2. Foto panoramik

garis tulang kortikal. Ukuran terbesar massa tersebut adalah 7,95 x 7,75 mm (Gambar 4a,b). Terlihat juga mahkota gigi 18 yang impaksi dan jalur erupsinya terhalang oleh massa tersebut. Sehingga disimpulkan bahwa massa radiopak di regio 18 sesuai dengan gambaran *compound odontoma*, dengan DD gigi supernumerari menyerupai gigi molar.

Pada potongan gambar panorama terlihat hiperdensitas sesuai bentuk gambaran paramolar di antara gigi 16 dan 17. Gigi supernumerari terlihat memiliki akar yang mengecil ke arah apikal dengan panjang gigi 12 mm dan jarak apikal akar ke gigi 16 ±7 mm. Arah erupsi vertikal dan ujung apeks



Gambar 3. Gambaran CBCT panorama dan 3D, terlihat dua massa hiperdensitas di sekitar gigi 17

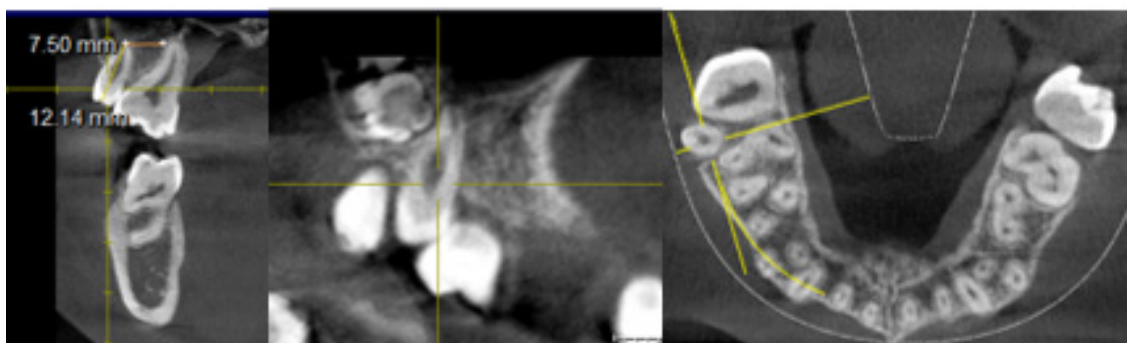


(a)

(b)

(c)

Gambar 4. Massa radiopak di regio 18. (a) potongan sagital (b) potongan cross section (c) potongan aksial

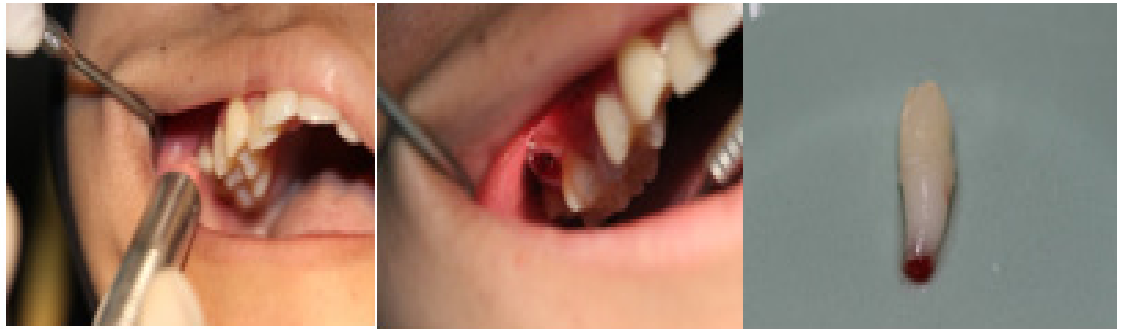

(a)

(b)

(c)

Gambar 5. Gigi supernumerari regio 16. (a) potongan koronal (b) potongan sagital (c) potongan aksial



Gambar 6. Ekstraksi gigi supernumerari

masih terbuka (Gambar 5a). Dari potongan aksial dapat disimpulkan bahwa gigi supernumerari tidak mengganggu gigi tetangga ataupun struktur sekitar sehingga tidak akan menimbulkan komplikasi pada saat prosedur ekstraksi (Gambar 5c).

PENATALAKSANAAN KASUS

Rencana perawatan berupa DHE dan oral profilaksis, restorasi preventif pada gigi 14, pit dan *fissure sealant* pada gigi 36 dan 46, ekstraksi gigi supernumerari, aplikasi fluoride topikal, dan kuratif ortodontik. Ekstraksi gigi supernumerari dilakukan secara lokal (Gambar 6). Kuretase jaringan dilakukan untuk memastikan tidak ada folikel gigi yang tertinggal, kemudian soket diirigasi dengan larutan Betadine. Odontoma dan gigi 18 diobservasi berkala.

PEMBAHASAN

Radiograf panoramik pada kasus ini tidak dapat memperlihatkan secara detil gigi supernumerari di regio 16 dan massa radiopak di regio 18 yang menghalangi jalur erupsi gigi 18. Radiograf periapikal dan oklusal tidak memungkinkan digunakan untuk mendiagnosis massa tersebut karena posisinya sangat posterior. Kebutuhan informasi penting anatomi tiga dimensi terhadap gigi dan struktur yang berdekatan sangat diperlukan, dan bahkan dengan teknik paralel yang paling baik pun distorsi dan superimposisi dari struktur gigi pada foto periapikal tidak dapat dihindari sehingga terkadang sulit untuk menegakkan diagnosis yang tepat. Untuk mengatasi kekurangan radiografis 2D, dapat dilakukan radiografis 3D menggunakan CBCT.^{1,2,7,11} shape, and three-dimensional (3D) Sesuai dengan literatur yang menyatakan bahwa CBCT dapat digunakan untuk melihat kondisi patologis yang tidak dapat dievaluasi melalui radiograf 2D. Hasil 3D dari CBCT menyediakan informasi dari tiga bidang (sagital, koronal dan aksial). Hal tersebut memungkinkan evaluasi gigi

supernumerari secara lebih detil serta memahami orientasi spasial 3D pada gigi dan akar, sehingga dapat mencegah kemungkinan komplikasi serta eliminasi gejala dengan pemilihan ekstraksi sebagai perawatan.^{1,8,11}

Letak gigi supernumerari di antara 16 dan 17 dapat mengakibatkan akumulasi plak di regio tersebut sehingga meningkatkan risiko karies, oleh karena itu dilakukan ekstraksi untuk mencegah sekuel patologis yang mungkin terjadi.^{2,12} Rencana perawatan untuk odontoma adalah observasi secara berkala setiap 1 tahun secara klinis dan radiografis, untuk mengevaluasi posisi odontoma dan gigi 18. Pengambilan odontoma dan gigi 18 dalam waktu bersamaan direkomendasikan, namun prosedur belum dilakukan karena gigi 18 masih berupa benih gigi dan posisinya masih sangat tinggi. Jika ingin dilakukan pengambilan odontoma, direkomendasikan untuk dilakukan pengambilan secara bedah umum karena membutuhkan eksplorasi di regio tersebut yang tidak memungkinkan dilakukan secara lokal. Impaksi yang lebih dalam memerlukan sejumlah besar pemuatan tulang untuk mengeluarkan molar tiga, dan dapat menyebabkan kerusakan pada dinding sinus selama prosedur operasi.¹³ Perkiraan observasi dilakukan hingga gigi 18 telah mencapai pembentukan akar yang sempurna, yaitu sekitar usia 18-25 tahun.¹⁴

KESIMPULAN

Teknik radiograf 2D menyediakan informasi penting untuk keperluan praktik sehari-hari, namun apabila ditemukan kesulitan dalam menegakkan diagnosis dan rencana perawatan, teknik 3D terkini dapat digunakan untuk menyediakan informasi yang diinginkan. Teknik CBCT dapat diaplikasikan pada bidang kedokteran gigi anak untuk kasus khusus seperti menentukan posisi serta morfologi gigi supernumerari dan *compound odontoma*. Evaluasi lebih mendetil akan membantu menentukan rencana perawatan yang akurat.

DAFTAR PUSTAKA

1. Mossaz J, Kloukos D, Pandis N, Suter VGA, Katsaros C, Bornstein MM. Morphologic Characteristics, Location, and Associated Complications of Maxillary and Mandibular Supernumerary Teeth as Evaluated Using Cone Beam Computed Tomography. *Eur J Orthod.* 2014;36(6):708-718.
2. Yen T, Chang P, Tsai AI, Chang Y. Evaluation of Maxillary Supernumerary Teeth for Pediatric Dental Patients by Cone Beam Computed Tomography. *Taiwan J Oral Maxillofac Surg.* 2015;26:240-250.
3. Casamassimo, Paul S.; Henry W. Fields. *Pediatric Dentistry: Infancy through Adolescence.* 5th ed. St. Louis, Missouri: Elsevier; 2013.
4. Abrahams JM, McClure SA. Pediatric Odontogenic Tumors. *Oral Maxillofac Surg Clin NA.* 2016;28(1):45-58.
5. Karpe T, Abidullah M, Kiran G, Gaddikeri K. Compound Odontoma - A Case Report. *Int J Appl Dent Sci.* 2015;1(2):20-22.
6. Scarfe WC, Farman AG. What is Cone-Beam CT and How Does it Work? *Dent Clin North Am.* 2008;52(4):707-730.
7. Nematolahi H, Abadi H, Mohammadzade Z, Ghadim MS. The Use of Cone Beam Computed Tomography (CBCT) to Determine Supernumerary and Impacted Teeth Position in Pediatric Patients: A Case Report. *J Dent Res Dent Clin Dent Prospects.* 2013;7(1):43-50.
8. Shah N, Bansal N, Logani A. Recent Advances in Imaging Technologies in Dentistry. *World J Radiol.* 2014;6(10):794-807.
9. Dawood A, Patel S, Brown J. Cone Beam CT in Dental Practice. *Nat Publ Gr.* 2009;207(1):23-28.
10. Sabane, Ajay; Thareja, Amit; Jadhav R. CBCT In Dentistry: A Literature View. *Indian J Dent Sci.* 2012;4(4):123-126.
11. Tumen EC, Yavuz I, Tumen DS, et al. The Detailed Evaluation of Supernumerary Teeth with the Aid of Cone Beam Computed Tomography. *Biotechnol Biotechnol Equip.* 2017;2818(January):1886-1892.
12. Naseri R, Samety AA, Noordeh N, Goleatannejad Z. Nonsyndrome Multiple Supernumerary Teeth : A Cone-Beam CT Case Report. *J Iran Clin Res.* 2015;1(1):24-27.
13. Motamedi MHK, Kavandi F. New Concepts in Impacted Third Molar Surgery. In: *A Textbook of Advanced Oral and Maxillofacial Surgery.* INTECH; 2013:27-44.
14. Popescu MA, Popoviciu O. The Third Molar – A Dentistry Topic Requiring an Interdisciplinary Approach. *Proc Rom Acad.* 2008;(4):175-178.