

Efek Anti Toksik Ekstrak Etanol Kulit Buah Terung Belanda (Studi Pada Ginjal Tikus Wistar Paska Induksi Karagenin)

Debi Agita

Fakultas Kedokteran Gigi Universitas Trisakti

Janti Sudiono

Fakultas Kedokteran Gigi Universitas Trisakti

Pretty Trisfilha

Fakultas Kedokteran Gigi Universitas Trisakti

ABSTRAK

Buah terung belanda menjadi obat tradisional di Indonesia, namun kulitnya sering kali menjadi limbah karena belum banyak yang mengetahui kandungan di dalamnya. Tujuan penelitian untuk mengetahui efek anti toksik ekstrak kulit buah terung belanda pasca induksi karagenin pada ginjal tikus. Penelitian eksperimental laboratorium *in vivo*. Dibagi menjadi 5 kelompok, yaitu kelompok kontrol negatif (saline), kontrol positif (natrium diklofenak) 7 mg/kgBB, dan ekstrak kulit dalam buah terung belanda dengan dosis 70 mg/kgBB, 140 mg/kgBB dan 280 mg/kgBB. Karagenin 1% diinjeksikan pada submukosa bukal tikus. Setelah itu dilakukan pengamatan makroskopis dan mikroskopis 24 jam, 48 jam dan 72 jam setelah injeksi karagenin. Hasil menunjukkan Uji fitokimia ekstrak kulit dalam buah terung belanda memiliki kandungan fenolik, flavonoid, tannin, alkaloid. Efek anti toksik ekstrak etanol kulit buah terung belanda pada semua dosis memiliki proses efektivitas penyembuhan yang sama terjadi pada 48 jam. Pada kontrol positif, ginjal sudah normal pada 48 jam sedangkan untuk kontrol negatif efektivitas penyembuhan terlihat pada 72 jam. Simulan: efek anti toksik ekstrak etanol kulit buah terung belanda memiliki efektivitas proses penyembuhan pada semua dosis pada 48 jam paska induksi karagenin, tanpa mempengaruhi massa tubuh tikus, namun dengan intensitas lebih rendah dibandingkan kontrol positif yang menggunakan obat anti inflamasi diklofenak.

Korespondensi:

Janti Sudiono

Email: Jantish@hotmail.com

Kata kunci: ekstrak kulit dalam buah terung belanda, tikus wistar, karagenin

Anti-Toxic Effects Of Ethanol Extract In Dutch Eggplant Skin (Study On Kidney Organs Of Wistar Rats After Karagenin Induction)

ABSTRACT

In Indonesia, Dutch eggplant fruit is traditional medicine, their skin is often wasted because not many people know what it contains. Objective, to know the anti-toxic effect of dutch eggplant peel's extract post-carrageenin induction on rat's kidneys. Methods, In vivo experiments was divided into 5 groups, negative control group (saline), positive control group (sodium dilcofenac) 7mg/kgBW, and dutch eggplant's peel extract at doses of 70mg/kgBW, 140mg/kgBW, and 280mg/kgBW. Mice's buccal submucosa was injected with Caraagenin 1%. After injection, this study did macroscopic and microscopic observations for 24 hours, 48 hours and 72 hours. Results, Dutch eggplant peel's phytochemical test contains phenolic, flavonoid, tannin, and alkaloid content. At all doses, anti-toxic effect of dutch eggplant peel's ethanol extract has samehealing effectiveness process with 48 hours. In positive control, the kidneys were normal at 48 hours. Meanwhile, the negative control's healing effectiveness was seen at 72 hours. Conclusion, The anti-toxic effect from dutch eggplant peel's ethanol extract has effective healing process at all doses in 48 hours post-carrageenin induction, and did not affect rats' body weight, however with lower intensity than positive control which using dilcofenac, anti-inflammatory drug.

Keywords: Dutch eggplant skin extract, wistar rat, carrageenin

LATAR BELAKANG

Negara Indonesia terdiri berbagai suku bangsa yang memiliki keanekaragaman obat tradisional dari bahan alam. Terdapat sebanyak 30.000 jenis tumbuhan dan 7.000 di antaranya memiliki khasiat obat.¹ Salah satu tumbuhan yang memiliki khasiat obat adalah buah terung belanda (*Solanum betaceum*).² Buah terung belanda memiliki protein yang tinggi, rendah kalori, dan rendah lemak, serta mengandung berbagai mikronutrien, seperti vitamin, mineral, dan komponen bioaktif seperti flavonoid, steroid terpenoid, alkaloid saponin, dan tannin. Kandungan Flavonoid pada buah terung belanda terbukti memiliki efek antimikroba.³

Selama ini pemanfaatan tanaman terung belanda hanya terbatas pada daging buahnya saja sebagai sumber antioksidan. Bagian

kulit buahnya belum banyak dimanfaatkan sehingga menjadi limbah, padahal banyak sekali kandungan yang terdapat pada kulit buah terung belanda.⁴

Kulit buah terung belanda memiliki kandungan vitamin C, vitamin A, vitamin E, vitamin B6 dan senyawa golongan terpenoid, steroid, saponin, alkaloid dan tanin.⁵ Oleh karena itu peneliti tertarik melakukan penelitian mengenai uji efek anti toksik ekstrak etanol kulit buah terung belanda yang diamati pada organ ginjal pasca induksi karagenin pada mukosa bukal tikus.

BAHAN DAN METODE

Penelitian ini merupakan penelitian eksperimental laboratorium *in vivo* yang meneliti uji efek anti toksik ekstrak kulit dalam buah terung belanda terhadap ginjal setelah

induksi karagenin. Kelompok penelitian dibagi menjadi 5 kelompok, tikus dalam tiap kelompok berjumlah 2 ekor, kelompok pertama adalah kontrol negatif yaitu dengan saline, kelompok kedua adalah kontrol positif yaitudengan natrium dilkofenak 7 mg/kgBB, dan kelompok perlakuan dengan ekstrak kulit dalam kulit buah terung belanda dengan dosis 70 mg/kgBB, 140 mg/kgBB dan 280 mg/kgBB. Setelah 30 menit kemudian, dilakukan injeksi karagenin 1% pada submukosa bukal tikus.

Pengamatan makroskopis dengan pengukuran ketebalan edema pada mukosa bukal kanan tikus dan massa tubuh tikus, dilakukan sebelum pemberian karagenin, 24 jam, 48 jam dan 72 jam setelah injeksi karagenin. Ketebalan mukosa bukal diukur menggunakan kaliper. Setelah itu tikus dieksekusi pada 24 jam, 48 jam dan 72 jam paska diinduksi karagenin. Hewan dieksekusi dengan cara injeksi 1,5 ml xylazine ditambah 3 ml ketaminsecara intraperitoneal.

Untuk melihat gambaran histopatologi dilakukan pengambilan organ ginjal dan difiksasi dengan formalin buffer 10%. Ginjal ditanam dalam paraffin cair dan pewarnaan sediaan yang digunakan adalah hematoksilin eosin (HE). Adanya degenerasi albumin pada organ ginjal ditentukan berdasarkan: kriteria pelebaran lumen tubulus, akumulasi sel-sel debris, hiperplasia sel epitel tubulus dan sel radang pada glomerulus dan periglomerular. Skor 1. Normal: Tidak ditemukan kriteria: pelebaran lumen tubulus atau akumulasi sel-sel debris atau hiperplasia sel epitel

tubulus serta sel radang pada glomerulus dan periglomerular. Skor 2. Ringan: bila ditemukan 1-2 kriteria di atas. Skor 3. Berat: bila ditemukan 3-4 kriteria di atas (Tabel 1).

Tabel 1. Skoring histopatologi ginjal tikus

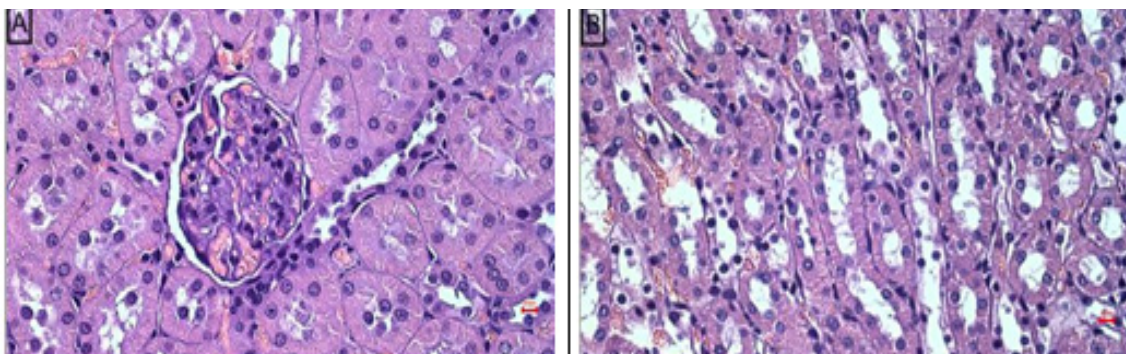
Skor	Kriteria Kerusakan
1	Tidak ditemukan degenerasi albumin yang ditentukan berdasarkan pelebaran lumen tubulus, akumulasi sel-sel debris, hiperplasia sel epitel tubulus serta sel radang pada glomerulus dan periglomerular.
2	Bila ditemukan 1-2 kriteria diatas.
3	Bila ditemukan 3-4 kriteria diatas.

HASIL

Uji fitokimia menghasilkan nilai positif pada fenolik, flavonoid, tannin, alkaloid sedangkan menghasilkan hasil negatif pada steroid, triterpenoid, saponin (Tabel 2).

Tabel 2. Uji Fitokimia

Metabolit Sekunder	Metode Uji	Hasil uji
Fenolik	Pereaksi FeCl ₃ 5%	+
	a. Pereaksi HCl pekat + Mg	+
Flavonoid	b. Pereaksi H ₂ SO ₄ 2N	+
	c. Pereaksi NaOH 10%	+
	Pereaksi Liebermann-Burchard	-
Steroid	Pereaksi Liebermann-Burchard	-
Triterpenoid	Pereaksi Liebermann-Burchard	-
Saponin	Pereaksi HCl + H ₂ O	-
Tannin	Pereaksi FeCl ₃ 1%	+
	a. Pereaksi Heger	+
Alkaloid	b. Pereaksi Wagner	+
	c. Pereaksi Dragendorff	+

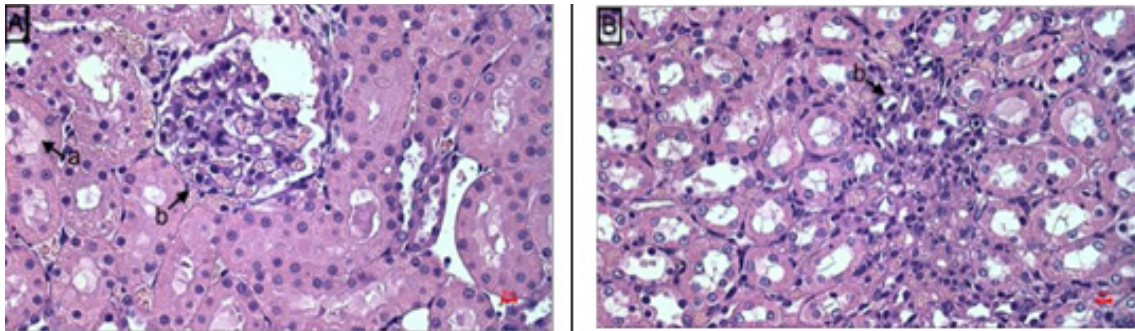


Gambar 1. Skor 1. kelompok Kontrol Positif (Natrium dilkofenak) 48 jam A. Glomelurus (normal) B. Tubulus (normal) Pembesaran (10x40) ; Pewarnaan HE

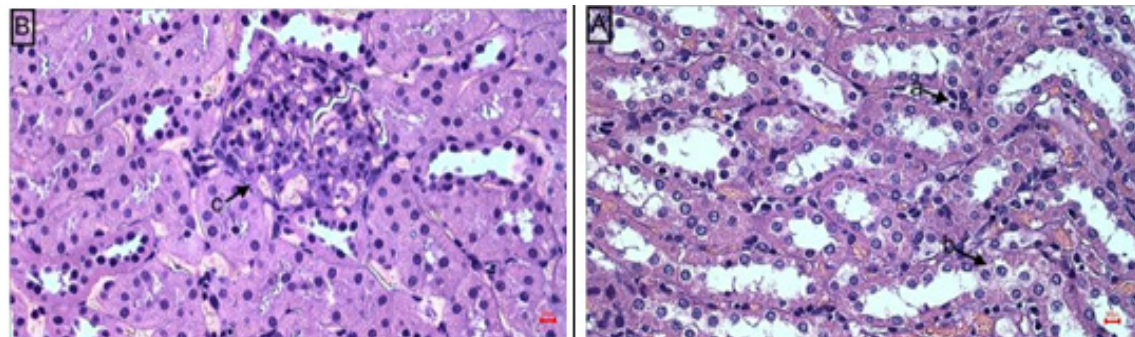
Gambaran histopatologi ginjal tikus dengan skor 1 yang berarti normal ditemukan pada kelompok kontrol positif 48 jam (Gambar 1). Gambaran histopatologi ginjal tikus dengan skor 2 yang berarti ada kerusakan ringan ditemukan pada kelompok ekstrak etanol kulit buah terung belanda 280mg/kgBB 72 jam (Gambar 2). Gambaran histopatologi ginjal tikus dengan

skor 3 yang berarti ada kerusakan berat ditemukan pada kelompok kontrol negatif 48 jam (Gambar 3).

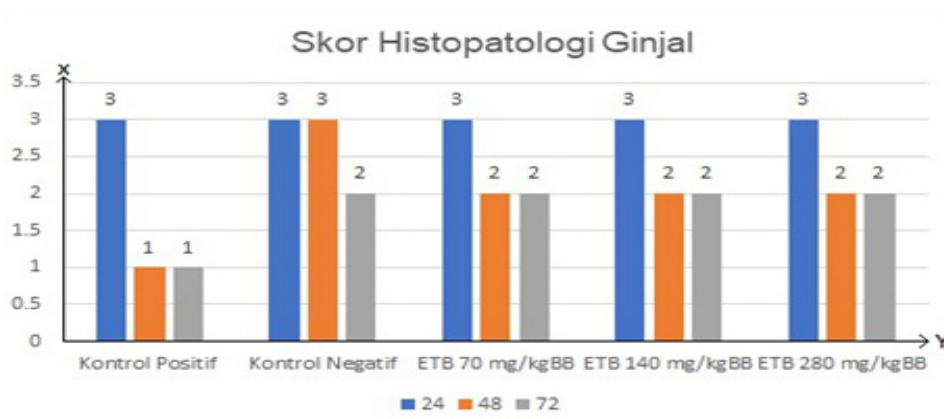
Diagram hasil pengamatan mikroskopis sediaan ginjal tikus dengan pewarnaan HE (*Haematoxylin-Eosin*) dari masing-masing kelompok pada 24 jam, 48 jam, dan 78 jam paska induksi karagenin terlihat pada Gambar 4.



Gambar 2. Skor 2. Ekstrak Etanol Kulit Buah Terung Belanda Dosis 280 mg/kgBB 72 Jam A. Glomelurus (b: sel-sel radang pada glomerulus dan periglomerular) B. Tubulus (a: debris pada lumen tubulus) Pembesaran (10x40) ; Pewarnaan HE



Gambar 3. Skor 3. kelompok Kontrol Negatif (Saline) 48 jam A. Glomelurus (c: sel-sel radang pada glomuerulus dan periglomerular) B. Tubulus (a: hiperplasia epitel dan b: debris pada lumen tubulus) Pembesaran (10x40) ; Pewarnaan HE



Gambar 4. Skor histopatologi ginjal tikus

Penelitian efek anti toksik ekstrak etanol kulit buah terung belanda yang dilihat pada gambaran histopatologi ginjal tikus paska induksi karagenin menggunakan data kategorik yang menggunakan skala ordinal sehingga dilakukan uji statistik non parametrik yaitu uji *Kruskal Wallis* dan menghasilkan Sig <0.05 yang berarti ada perbedaan proses penyembuhan pada ginjal tikus setiap kelompok setelah pemberian karagenin (Tabel 3).

Tabel 3. Uji *Kruskal Wallis* Gambaran Histopatologi Ginjal

	Histopatologi Ginjal	
	Sesudah Pemberian Karagenin	Sebelum Pemberian Karagenin
Kruskal-Wallis H	29.000	000
Df	14	14
Asymp. Sig.	.010	1.000

Massa tubuh tikus diukur menggunakan timbangan digital sebelum induksi karagenin serta setelah 24 jam, 48 jam dan 72 jam pada kelompok ekstrak etanol kulit buah terung dosis 70 mg/kgBB, 140 mg/kgBB dan 280 mg/kgBB massa tubuh setiap tikus mengalami kenaikan. Pada kelompok kontrol positif massa tubuh tikus mengalami kenaikan, dan pada kelompok kontrol negatif juga mengalami kenaikan massa tubuh.

Ketebalan mukosa bukal tikus diukur menggunakan kaliper dan setelah 24 jam, 48 jam dan 72 jam pada kelompok ekstrak etanol kulit buah terung belanda dosis 70 mg/kgBB, 140 mg/kgBB dan 280 mg/kgBB ketebalan mukosa setiap tikus mengalami kenaikan. Pada kelompok kontrol positif ketebalan mukosa tikus mengalami kenaikan, dan pada kelompok kontrol negatif juga mukosa bukal mengalami kenaikan.

PEMBAHASAN

Penelitian ini telah dilakukan uji fitokimia ekstrak etanol kulit buah terung belanda yang memiliki kandungan fenolik, flavonoid, tannin, alkaloid. Hal ini sesuai dengan penelitian sebelumnya yang

menyatakan bahwa kulit buah terung belanda mengandung komponen bioaktif seperti flavonoid, steroid terpenoid, alkaloid saponin, dan tannin serta berbagai mikronutrien, seperti vitamin, mineral, dan memiliki protein yang tinggi serta rendah kalori dan rendah lemak karena terdapat banyak komponen bioaktif pada ekstrak kulit buah terung belanda.³

Kandungan flavonoid dan fenolik ekstrak etanol kulit dalam buah terung belanda memiliki aktivitas sebagai antialergi, antiinflamasi, dan antioksidan.⁶ Kandungan tannin ekstrak etanol kulit buah terung belanda juga memiliki efektivitas antioksidan dan antitoksik. Kandungan komponen bioaktif ekstrak etanol kulit dalam buah terung belanda terhadap uji efek toksik ekstrak etanol kulit dalam buah terung belanda pada ginjal tikus paska induksi karagenin pada penelitian ini sangat mempengaruhi efektivitas proses penyembuhan.

Penelitian ini, untuk melihat efek anti toksik ekstrak etanol kulit dalam buah terung belanda dilakukan pengamatan mikroskopis pada histopatologi ginjal tikus. pengamatan dilakukan pada ginjal karena Ginjal merupakan organ berpembuluh darah sangat banyak dan memiliki fungsi untuk membersihkan atau menyaring darah dengan mengeluarkan zat sisa organik, seperti urea, kreatinin, asam urat, dan produk penguraian hormon dan hemoglobin, namun karena paparan zat toksik bisa terjadi kerusakan pada ginjal.⁷ Kerusakan ginjal dapat dilihat dari gambaran histopatologis meliputi degenerasi, pelebaran lumen tubulus, akumulasi sel-sel debris dalam lumen, hiperplasia dan pelebaran ruang Bowman.⁸

Degenerasi adalah suatu kerusakan nonspesifik yang dapat timbul dari berbagai etiologi yang mengganggu fungsi sel dan sering merupakan indikator awal dari nekrosis. Degenerasi dalam beberapa kasus didahului, dengan pembengkakan sel dengan atau tanpa vakuolisasi sitoplasma, pewarnaan pucat, dan sitoplasma yang terfragmentasi. Degenerasi harus dibedakan dari apoptosis, yang merupakan proses normal pergantian

sel di ginjal. Degenerasi dapat bersifat reversibel atau irreversible.⁹

Pelebaran lumen tubulus terjadi disebabkan oleh sel-sel pada tubulus ginjal yang mengalami kematian, sehingga terlihat lumen tubulus mengalami pelebaran. Hal ini terjadi karena kerusakan yang terjadi pada glomerulus menyebabkan laju filtrasi menurun, sehingga akan memberatkan kerja tubulus dalam mengekskresikan zat terlarut. Dalam keadaan ini setiap sel pada tubulus ginjal mengalami diuresis osmotik disertai kehilangan air obligatorik yang dapat menyebabkan sel-sel tersebut mengalami kematian. Kematian sel tubulus akan meninggalkan sisa-sisa kematian sel atau debris di dalam lumen tubulus.⁸ Hiperplasia tubulus atipikal (HTA) dapat terjadi secara spontan, berkaitan dengan nefropati progresif kronis, atau sebagai akibat dari paparan zat kimia tertentu. Hal ini dianggap sebagai lesi preneoplastik putatif yang merupakan bagian dari rangkaian yang mengarah kepada neoplasia.⁹ Pelebaran ruang Bowman terjadi karena sel-sel pada glomerulus banyak mengalami kerusakan sehingga seolah-olah glomerulus mengalami penurunan jumlah sel dan mengakibatkan jarak antara glomerulus dan ruang Bowman melebar.¹⁰

Pengamatan makroskopis yang diamati adalah massa tubuh tikus dan ketebalan pada mukosa bukal tikus sebelum injeksi karagenin dan setelah 24 jam, 48 jam dan 72 jam pemberian karagenin. Pemberian karagenin dimaksudkan untuk membuat inflamasi. Karagenin pada proses inflamasi akan melepaskan mediator-mediator inflamasi yang dapat menyebabkan vasodilatasi sehingga menyebabkan eksudasi pada dinding kapiler dan migrasi fagosit ke daerah radang sehingga terjadi inflamasi tersebut.¹¹

Pengamatan histopatologi yang diamati adalah kerusakan pada ginjal yaitu degenerasi albumin yang ditentukan berdasarkan pelebaran lumen tubulus, akumulasi sel-sel debris, hiperplasia sel epitel tubulus serta pelebaran ruang bowman serta sel radang pada glomerulus dan periglomerular. Ternyata

efek anti toksik ekstrak etanol kulit buah terung belanda pada dosis 70 mg/kgBB, 140 mg/kgBB dan 280 mg/kgBB pada 24 jam, belum terlihat efektivitasnya karena belum ada proses penyembuhan ginjal dan masih ditemukan banyak sel radang, begitupula dengan kelompok kontrol positif dan kelompok kontrol negatif juga belum terlihat efektivitasnya dalam proses penyembuhan, dan juga belum bisa menyembuhkan edema pada mukosa bukal tikus karena masih mengalami pembengkakan, namun tidak mempengaruhi massa tubuh setiap kelompok tikus.

Efek anti toksik ekstrak etanol kulit buah terung belanda pada dosis 70 mg/kgBB, 140 mg/kgBB, dan 280 mg/kgBB pada 48 jam, memiliki efektivitas yang sama yaitu mulai terlihat adanya proses penyembuhan pada ginjal tikus, dengan berkurangnya sel radang pada ginjal karena ekstrak etanol kulit buah terung belanda memiliki kandungan flavonoid sebagai aktivitas antiinflamasi dan antioksidan. ⁶ Antioksidan sangat diperlukan untuk mencegah terjadinya stres oksidatif karena berperan penting dalam etiologi terjadinya berbagai penyakit degeneratif.¹³

Penelitian sebelumnya telah terbukti bahwa Flavonoid mempunyai kemampuan untuk menginduksi apoptosis, menghentikan siklus sel dan mengubah jalur yang terlibat dalam proses terjadinya kanker seperti peradangan dan proliferasi.¹² Namun efektivitas dari semua dosis ekstrak etanol kulit buah terung belanda ini masih lebih rendah dibandingkan kelompok kontrol positif dimana pada 48 jam sudah tidak terlihat lagi sel-sel radang pada ginjal atau ginjal sudah normal yang berarti proses penyembuhan pada ginjal lebih cepat pada kontrol positif. Natrium diklofenak digunakan sebagai kontrol positif karena merupakan salah satu obat yang mempunyai efek antiinflamasi, analgesik, antipiretik dan sering digunakan sebagai kontrol pembanding dalam penelitian-penelitian mengenai uji antiinflamasi. Selain itu, natrium diklofenak mempunyai kemampuan absorpsi yang cepat dalam tubuh, serta memiliki efek samping yang rendah dibandingkan dengan

obat-obat antiinflamasi lainnya.¹⁴ Sedangkan pada kelompok kontrol negatif 48 jam masih belum terlihat efektivitas dari proses penyembuhan pada ginjal (skor 3). Meskipun terdapat efektivitas proses penyembuhan pada setiap dosis ekstrak etanol kulit buah terung belanda dan efektivitas penyembuhan total pada kontrol positif masih belum dapat menyembuhkan edema pada mukosa bukal tikus karena masih mengalami pembengkakan, namun tidak mempengaruhi massa tubuh pada setiap kelompok tikus.

Efek anti toksik ekstrak etanol kulit buah terung belanda pada dosis 70 mg/kgBB, 140 mg/kgBB dan 280 mg/kgBB pada 72 jam, masih memiliki efektivitas yang sama seperti 48 jam dan tidak ada bedanya. Ekstrak etanol kulit buah terung belanda yang dibagi dalam tiga dosis ini memiliki efektivitas yang sama pada proses penyembuhan, maka sebaiknya digunakan dosis yang paling kecil, yaitu 70 mg/kgBB untuk proses penyembuhan.

Efektivitas dari ekstrak etanol kulit buah terung belanda pada 72 jam masih belum dapat juga mengalahkan kelompok kontrol positif yang ginjalnya sudah kembali normal sejak hari kedua (48 jam). Kelompok kontrol negatif pada 72 jam mulai terlihat efektivitasnya pada proses penyembuhan dengan berkurangnya sel radang dengan intensitas penyembuhan masih lebih rendah dibandingkan kelompok ekstrak etanol kulit buah terung belanda dan kelompok kontrol positif. Meskipun sudah terlihat efektivitas setiap kelompok pada 72 jam ini namun masih belum dapat menyembuhkan edema pada mukosa bukal tikus karena masih mengalami pembengkakan, namun tetap tanpa mempengaruhi massa tubuh setiap kelompok tikus.

SIMPULAN

Ekstrak etanol kulit buah terung belanda memiliki efektivitas anti toksik yang sama pada semua dosis dengan tidak mempengaruhi massa tubuh. Namun demikian, efek anti toksiknya masih lebih rendah dari kontrol positif yang menggunakan obat anti inflamasi diklofenak.

DAFTAR PUSAKA

1. Werdhasari A. Peran antioksidan bagi kesehatan. *J Bio Med Ind* 2014;3(2):59-68.
2. Asih IARA, Sudiarta IW, Suci WAA. Aktivitas antioksidan senyawa golongan flavonoid ekstrak etanol daging buah terung belanda (*Solanum betaceum cav.*). *J Chemistry*. 2015;9(1).
3. Santika PCN, Sudiono J. The effectivity of Tamarillo (*Cyphomandra Betacea Sendtn.*) Decoction Against The Growth Of *Candida albicans*. *Jurnal PDGI*. 2020 3(1):7-10.
4. Mandal P, Ghosal M. Antioxidant activities of different parts of tree tomato fruit (*Cyphomandra betasea (Cav.) sendtn.* *Internat J of Pharmaceul Scie Rev Res*. ISSN. 2012. 0976-044 (3-2).
5. Wiwik SR, Oktarini NWAC, Puspawati NM, Swantara IMD, Asih IARA. Aktivitas Antioksidan Senyawa Flavonoid Ekstrak Etanol Biji Terung Belanda (*Solanum Betaceum, Syn*) Dalam Menghambat Reaksi Peroksidasi Lemak Pada Plasma Darah Tikus Wistar. *Cakra Kimia*. 2014.
6. Arinaldo. Pengaruh Penambahan Konsentrasi Asam Asetat Pada Pelarut Etanol Terhadap Efektivitas Ekstraksi Zat Warna Antosianin Terung Belanda. *Fakultas Teknologi Pertanian Universitas Andalas Padang*. 2011.
7. Sharp P, Villano J. *The Laboratory Rat Second Edition*. Boca Raton: CRC Press. 2013. h. 1.
8. Nirwana I. Aktivitas Ekstrak Buah Delima (*Punica granatum L.*) Sebagai Material Pulp Capping Terhadap Ekspresi IL-10, IL-6, TGF-B1, MMP-1 dan Kolagen Tipe I pada Gigi Perforasi Mekanik. *Disertasi*. Surabaya: *Fakultas Kedokteran Universitas Airlangga*. 2012. h.83.
9. Kurniawan SN, Raisa N, Margareta. *Penggunaan Hewan Coba pada Penelitian di Bidang Neurologi*. Malang: *Universitas Brawijaya Press*. 2018. h. 44.
10. Pasha K, Gopal RM, Kumar RB, Ayesha Q, Srinivasulu M, Suseela K. Study of oxidative stress and antioxidant status in ascitic patients with ovarian cancer in

- comparison to liver cirrhosis patients. *MOJ Proteom Bioinform.* 2017;6(1):00186. doi: 10.15406/ mojpb.2017.06.00186.
11. Anggraini OD. Efek Ekstrak Kulit Mangga Arumanis Terhadap Penurunan Edema Kaki Mencit Putih Jantan Yang Diinduksi Karagenin. Fakultas Kedokteran Universitas Jember. Skripsi. 2012.
 12. Guclu UGO, Mazza G, Saponins. Properties, applications and processing. *Crit. Rev Food Sci Nutr.* 2007;47:231–258.
 13. Espin S, Gonzalez-Manzano S, Taco V, Poveda C, Ayuda-Durán B, Gonzalez-Paramas AM, Santos-Buelga C. Phenolic composition and antioxidant capacity of yellow and purple-red Ecuadorian cultivars of tree tomato (*Solanum betaceum* Cav.). *Food Chem.* 2016;194: 1073–1080.
 14. Tjay TH, Raharja. Obat-Obat Penting. Khasiat, Penggunaan dan Efek-Efek Sampingnya. Edisi V. Penerbit PT. Elex Media Komputindo Kelompok Gramedia, Jakarta. 2012.